

Befundbogen

Röntgenuntersuchung auf ED und sekundäre Arthrose

Besitzer/Eigentümer: Jacky Mervel Tel.: +31624177199 Fax: _____
 Straße: St. Jozefstraat 95 PLZ / Wohnort: 5104 EB Dongen Mitgliedsnr.: 1173
 Rasse: Altddeutsche Schäferhund ZB-Nr.: IHR 2190121
 Name des Hundes: J'ai rien oublié Hey Vogue Rüde Hündin
 Wurfstag: 20-11-2018 Tätow.-Nr.: _____ Transponder-Nr.: 528210004963764

Die Identität des Hundes wurde überprüft, eine Fotokopie des Abstammungsnachweises wurde vorgelegt und wird der zuständigen Erfassungsstelle zugeleitet.

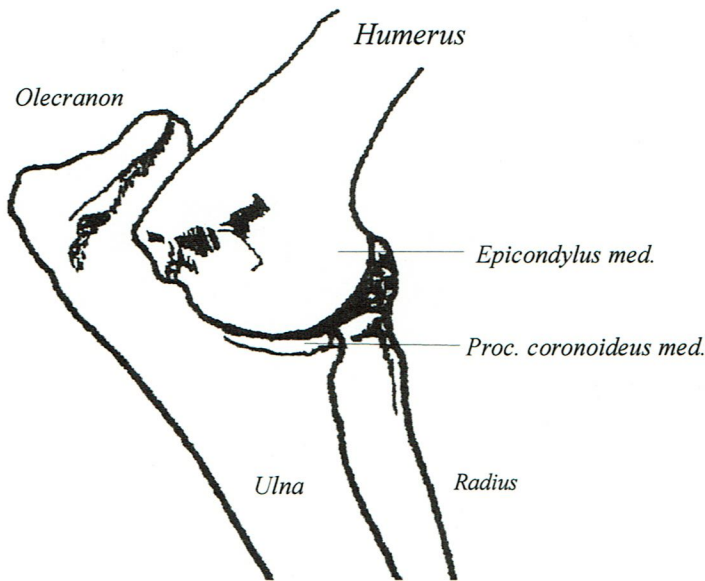
PLZ / Ort: Dongen Datum: 24-6-2020 
 Unterschrift des Eigentümers



AniCura Dierenkliniek Sleeuwijk
 Loevestein 2
 4254 EH Sleeuwijk
 0183-301708
 www.dierenklinieksleeuwijk.nl

Untersuchungsergebnis

~~Für die Untersuchung des Processus anconeus wird der Schallkopf nach-
 kaudal auf das stark gebeugte Gelenk umgesetzt. Die Schallebene verläuft
 parallel zum Humerus. Auf dieser Weise wird ein kaudo-distaler Einblick
 in das Gelenk erzielt.~~



Der untersuchte Hund wurde ausreichend naktisiert. ?

	Ellenbogen	
	rechts	links
normal	<input checked="" type="checkbox"/>	<input checked="" type="checkbox"/>
Grenzfall	<input type="checkbox"/>	<input type="checkbox"/>
Grad 1	<input type="checkbox"/>	<input type="checkbox"/>
Grad 2	<input type="checkbox"/>	<input type="checkbox"/>
Grad 3	<input type="checkbox"/>	<input type="checkbox"/>

Besondere Bemerkungen: _____

Hokkerup Dyrekliniek

Søndervejen 14, Hokkerup
 DK - 6340 Kruså
 tlf. 7460 8525 Fax 7460 8524
 Praksis 2827

Der unterzeichnende Tierarzt versichert und bestätigt, dass er über die erforderliche instrumentale Ausrüstung sowie über das spezielle Fachwissen zur Beurteilung verfügt.

17.07.2020 
 Datum / Unterschrift / Stempel